Chirurgie d'un rétrécissement mitral serré chez une femme en dextrocardie : à propos d'un cas.

Surgery of mitral stenosis in a woman with dextrocardia. A case report.

Rédha Lakehal, Soumaia Bendjaballah, Farid Aimer, Rabeh Bouharagua, Khaled Khacha, Abdelmalek Bouzid.

Service de chirurgie cardiaque, Ehs Dr Djaghri Mokhtar, Constantine, Algérie.

Correspondance à :
Rédha LAKEHAL
lakehal.redha@gmail.com

DOI:https://doi.org/10.48087/BJMScr.2019.6212

Il s'agit d'un article en libre accès distribué selon les termes de la licence Creative Commons Attribution International License **(CC BY 4.0)**, qui autorise une utilisation, une distribution et une reproduction sans restriction sur tout support ou format, à condition que l'auteur original et la revue soient dûment crédités.

RÉSUMÉ

Introduction : La dextrocardie est une malformation congénitale dans laquelle le cœur est placé dans la moitié droite du thorax, l'apex orienté vers la droite (1/10 000 naissances), accompagnée ou non d'une inversion des organes (Situs inversus). Le but de ce travail est de rapporter un cas de rétrécissent mitral serré chez une malade en dextrocardie. **Observation** : Nous rapportons l'observation d'une femme âgée de 46 ans présentant un rétrécissement mitral diagnostiqué il y'a un mois suite à une dyspnée d'aggravation progressive. L'examen physique était sans particularités à part le roulement diastolique au foyer mitral. Radiographie pulmonaire : Dextrocardie avec un ICT a 0,55. ECG : RRS. Echocardiographie : rétrécissement mitral serré avec surface mitrale a 1,12 cm² sur valve mitrale épaissie, VG : 47/33 mm, VD : 32 mm, FE : 55 %, FR : 26 %, PAPS : 58 mm hg. L'exploration per opératoire objective une dextrocardie avec valve mitrale remaniée. Le geste avait consisté en un remplacement valvulaire mitral. Les suites postopératoires étaient simples. **Conclusion** : La dextrocardie est une malformation congénitale. Elle peut être isolée ou s'associer à d'autres cardiopathies congénitales ou acquises.

Mots-clés : Sténose mitrale, chirurgie, circulation extracorporelle.

ABSTRACT

Introduction: Dextrocardy is a congenital malformation in which the heart is placed in the right half of the thorax, the apex directed towards the line (1/10 000 births), accompanied or not by an inversion of the bodies (Situs inversus). The goal of this work is to bring back a case of mitral stenosis in a patient with dextrocardy. **Case report**: We report the case of a 46 year old woman presenting with the diagnosis of mitral stenosis, after a worsening dyspnea one month before. Physical examination: diastolic bearing with the mitral hearth . Pulmonary radiography: dextrocardy with a CTI at 0,55. ECG: regular sinusal rythm. Echocardiography: mitral stenosis tightened with mitral surface at 1.12 cm² on a thickened mitral valve, LV: 47/33 mm, RV: 32 mm, EF: 55% , SAPP: 58 mmHg. Preoperative investigations: dextrocardy with an altered mitral valve. Surgery consisted with mitral valvular replacement. The immediate postoperative evolution was simple. **Conclusion**: Dextrocardy is a congenital malformation. It can be isolated or associated with other congenital or acquired heart diseases.

Keywords: Mitral stenosis, surgery, cardiopulmonary bypass.

Introduction

La dextrocardie est une malformation congénitale dans laquelle le cœur est placé dans la moitié droite du thorax, l'apex orienté vers la droite (1/10 000 naissances), accompagnée ou non d'une inversion des organes (Situs inversus) [1-2]. Le but de ce travail est de rapporter un cas de rétrécissement mitral serré chez une patiente en dextrocardie.

Observation

Nous rapportons l'observation d'une femme âgée de 46 ans présentant un rétrécissement mitral symptomatique diagnostiqué il y'a un mois suite a une dyspnée d'aggravation progressive. Examen physique était sans particularité à part le roulement diastolique au foyer mitral et l'éclat de B1 et B2. Radiographie pulmonaire : Dextrocardie avec un index cardiothoracique à 0,55 et poche à air gastrique a droite. ECG : Rythme régulier sinusal. L'chocardiographie montrait rétrécissement mitral serré avec surface mitrale a 1,12 cm² sur valve mitrale épaissie, VG : 47/33 mm, VD : 32 mm, FE : 55 %, FR : 26 %, PAPS : 58 mmHg. L'échographie abdominale n'a pas été faite.

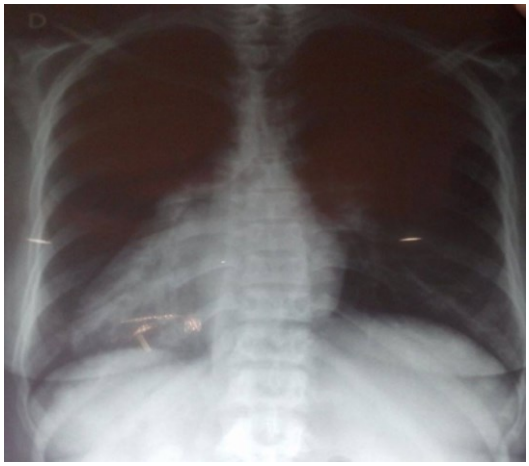

Figure 1. Radiographie du thorax montrant une dextrocardie



Figure 2. Coupe échographique de la dextrocardie

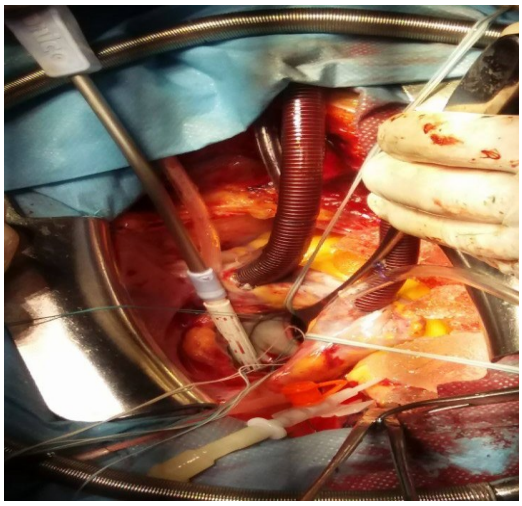

Figure 3. Image peropératoire d'un remplacement valvulaire mitral chez notre patiente.

La voie d'abord était une sternotomie médiane verticale. Le chirurgien s'est mis à gauche du patient. Elle a été opérée sous CEC établie entre l'aorte ascendante et les veines caves. L'exploration per opératoire : Les deux veines pulmonaires gauches se jetant dans l'oreillette gauche par un seul tronc veineux. Dextrocardie avec valve mitrale remaniée et appareil sous valvulaire rétracté. Le geste : Remplacement valvulaire mitrale par SJM numéro 29. Durée de la CEC: 46 mn, clampage aortique : 36 mn et d'assistance circulatoire : 09 mn. Les suites post opératoires étaient simples. Séjour en unité de soins intensifs : 48 heures. Durée d'intubation : 12 heures. Durée de séjour en postopératoire : 7 jours. La patiente est mise sortante au 8ème jour.

Discussion

La dextrocardie a d'abord été identifiée par Marco Aurelio Severino en 1643. Toutefois, le situs inversus proprement dit n'a été décrit pour la première fois que plus d'un siècle plus tard par Matthew Baillie [1]. Elle est liée à des anomalies des cils vibratiles dont le fonctionnement peut déterminer la position des organes internes au début du stade de développement embryonnaire [2]. Elle peut se produire avec situs solitus auriculaire, situs inversus et situs ambigu [3].

Situs totalis est une forme en image complète de miroir : comme dans notre cas le foie est situé a gauche, l'estomac est a droite, l'oreillette droite est a gauche et l'oreillette gauche est a droite. Elle peut être isolée ou associés a d'autres affections cardiaques acquises ou congénitales [4]. L'anomalie peut être découverte lors d'un examen systématique, clinique ou radiologique, ou motivée par la présence d'autres malformations [5]. La chirurgie cardiaque des patients ayant une dextrocardie est caractérisée par une difficulté d'installer la circulation extracorporelle et exige que le chirurgien soit placé du coté gauche du patient.

Conclusion

La dextrocardie est une malformation congénitale très rare. Elle peut être isolée ou s'associer a d'autres cardiopathies congénitales ou acquises. En cas de dextrocardie il faut planifier une stratégie opératoire bien déterminer avant la chirurgie cardiaque afin d'éviter les complications per opératoires.

Déclaration d'intérêts : l'ensemble des auteurs ne déclare pas de conflits d'intérêt en rapport avec cet article.

Références

1. Baillie M, An account of a remarkable transposition of the viscera: in a letter to John Hunter, Esq [archive], F.R.S. Phil Trans R Soc London, 1788;78:350-363
2. Cleveland M. Situs inversus viscerum: an anatomic study [archive], Arch Surg, 1926;13:343-368
3. Perloff JK. The cardiac malpositions [archive], Am J Cardiol, 2011;108:1352-1361
4. Evans WN, Acherman RJ, Collazos JC et al. Dextrocardia: practical clinical points and comments on terminology. Pediatr Cardiol [archive], 2010;31:1-6
5. Takumi, Sate et al., « Clinical Course and Prognosis of Minor Abnormal Sonographic Findings in Fetal Echocardiography: Five Years of Experience at a Single Institute », Pediatric Cardiology and Cardiac surgery , vol. 30, no 5 , 2014, p. 563-568