Thyroïdectomie par technique de microchirurgie vasculaire sans la recherche des nerfs récurrents.

Thyroidectomy by technical vascular microsurgery without searching for recurrent nerves.

Yacine AMOURACHE[1,2]

[1] Service ORL et chirurgie cervico-faciale CHU Bab Eloued, Alger – Algérie

[2] Faculté de médecine de l'université d'Alger I - Algérie

Correspondance à :
Yacine AMOURACHE
amouracheyacine@yahoo.fr

DOI:https://doi.org/10.48087/BJMSoa.2019.6110

Il s'agit d'un article en libre accès distribué selon les termes de la licence Creative Commons Attribution International License **(CC BY 4.0)**, qui autorise une utilisation, une distribution et une reproduction sans restriction sur tout support ou format, à condition que l'auteur original et la revue soient dûment crédités.

RÉSUMÉ

La chirurgie d'exérèse de la glande thyroïde est une chirurgie vasculaire quasi exclusive. Cependant, des éléments nobles, à savoir, les nerfs laryngés et les glandes parathyroïdes doivent être préservés ; d'autre part, le coût des moyens techniques doit aussi être mis en exergue. Tenant compte du souci d'une hémostase parfaite, de la préservation des éléments nobles et des moyens techniques non coûteux, on a conçu et mis en pratique notre technique dite « Thyroïdectomie par technique de microchirurgie vasculaire », sans la recherche des nerfs laryngés inférieurs ou nerfs récurrents, avec recherche et préservation des glandes parathyroïdes et sans drainage aspiratif post-opératoire. Le nombre de patients opérés par cette technique est de 41, 21 thyroïdectomies totales et 20 hémi-thyroïdectomies (13 droites et 7 gauches). Notre temps d'intervention était d'une heure trente minutes en moyenne. La durée d'hospitalisation, pour tous nos patients était d'un jour. Dans les suites opératoires, on n'a relevé aucune complication hémorragique et aucune paralysie récurrentielle, par contre on a observé 3 cas d'hypocalcémie transitoire.

Mots-clés : thyroïdectomie, microchirurgie vasculaire, nerfs récurrents.

ABSTRACT

Surgery for excision of the thyroid gland is an almost exclusive vascular surgery. However, noble elements, namely, laryngeal nerves and parathyroid glands must be preserved; on the other hand, the cost of the technical means must also be highlighted. Taking into account the concern of a perfect hemostasis, the preservation of the noble elements and the inexpensive technical means, we conceived and put into practice our technique called "Thyroidectomy by vascular microsurgery technique", without the search for the lower laryngeal nerves or recurrent nerves, with search and preservation of the parathyroid glands and without postoperative aspiration drainage. The number of patients operated by this technique is 41, 21 total thyroidectomies and 20 hemi-thyroidectomies (13 right and 7 left). Our response time was an hour and a half on average. The length of hospital stay for all our patients was one day. In the post-operative period, no haemorrhagic complication and no recurrent paralysis were observed, whereas 3 cases of transient hypocalcemia were observed.

Keywords: thyroidectomy, vascular microsurgery, recurrent nerves.

Introduction

La chirurgie d'exérèse de la glande thyroïde est une chirurgie vasculaire quasi exclusive. La principale complication reste l'hématome cervical suffocant nécessitant une reprise chirurgicale en urgence, d'où la nécessité d'une hémostase parfaite surtout si un drainage aspiratif n'a pas été mis en place. Cependant, des éléments nobles, à savoir, les nerfs laryngés et les glandes parathyroïdes doivent être préservées, d'autre part, le coût des moyens techniques doit aussi être mis en exergue.

Tenant compte du souci d'une hémostase parfaite, de la préservation des éléments nobles et des moyens techniques non coûteux, on a conçu et mis en pratique notre technique dite « Thyroïdectomie par technique de microchirurgie vasculaire » sans la recherche des nerfs laryngés inférieurs ou nerfs récurrents, avec recherche et préservation des glandes parathyroïdes et sans drainage aspiratif post-opératoire. L'aide technique consiste en l'utilisation de lunettes grossissantes (+ 2,5), l'hémostase est réalisée exclusivement à l'électrocoagulation bipolaire.

Concernant les moyens de l'hémostase, il a été décrit les ligatures vasculaires au fil et aux clips chirurgicaux, l'hémostase à l'électrocoagulation bipolaire partiellement [1-3] ainsi que l'hémostase par thermo fusion ou ultracision [4,5]. La technique de microchirurgie vasculaire avec une hémostase à l'électrocoagulation bipolaire exclusive n'a pas été décrite, à notre connaissance, après une revue de la littérature. Pour le drainage, des études récentes sont en faveur de l'abandon du drainage post-opératoire à condition de réaliser une hémostase parfaite [6-8].

Concernant la recherche des nerfs laryngés inférieurs, la plupart des auteurs recommandent la recherche des nerfs récurrents [1-5,9-11], peu d'auteurs ne le recommandent pas [12,13]. Le coût de la prise en charge des thyroïdectomies est assez élevé pour les techniques vidéo-assistées (TVA) et les techniques robotisées avec en outre une courbe d'apprentissage. Un surcoût modéré concerne la technique d'hémostase par ultracision [9]. Il existe des coûts supplémentaires liés à l'utilisation de certaines technologies (caméra vidéo, optiques rigides, bistouri ultrasonique à usage unique, pinces à clips à usage unique) ; de plus, la TVA nécessite au moins trois opérateurs [9].

Le matériel

L'aide technique consiste en l'utilisation de lunettes grossissantes (+ 2,5) souvent disponibles dans un bloc opératoire (figure 1). Le matériel d'hémostase consiste en l'utilisation de l'électrocoagulation bipolaire avec un jeu de pinces fines, dont tous les blocs opératoires sont équipés en général. Le matériel le plus adapté serait l'électrocoagulation à haute fréquence car il y a moins de diffusion thermique et beaucoup moins de « charbonnisation » au niveau de la pince et le coût ne serait pas aussi excessif.

Figure 1. Lunettes grossissantes (+ 2,5), avec binoculaire de plus de grossissement si besoin.

L'intervention

Principe

La chirurgie d'exérèse de la glande thyroïde est une chirurgie vasculaire quasi exclusive, la technique de microchirurgie vasculaire offre une dissection à distance des nerfs récurrents (critère anatomique) permettant ainsi de ne pas rechercher les nerfs laryngés inférieurs.

Voie d'abord et exposition de la glande thyroïde

C'est un temps classique bien décrit par différents auteurs [1-3]. On insistera au cours de ce temps chirurgical surtout sur la préservation des veines jugulaires antérieures.

Le temps de la microchirurgie vasculaire

Le principe, avec l'aide technique (lunettes grossissantes), est d'électro-coaguler les branches vasculaires artérielles et veineuses à leur pénétration dans la glande à travers la capsule thyroïdienne (pour les veines il s'agit de leur sortie de la glande à travers la capsule) après une dissection fine extracapsulaire.

Type de description lobo- isthmectomie droite.

1- *Isthmectomie* : on réalise en premier temps l'isthmectomie en effectuant les hémostases vasculaires sus- et sous-isthmiques à l'électrocoagulation bipolaire (figure 2).

2- *Pôle thyroïdien supérieur* : dissection au niveau du pôle thyroïdien supérieur du pédicule vasculaire, les branches vasculaires artérielles et veineuses sont suivies jusqu'à leur pénétration dans la glande à travers la capsule thyroïdienne (pour les veines il s'agit de leur sortie de la glande à travers la capsule). Chaque branche vasculaire est électro coagulée selon la figure 3.

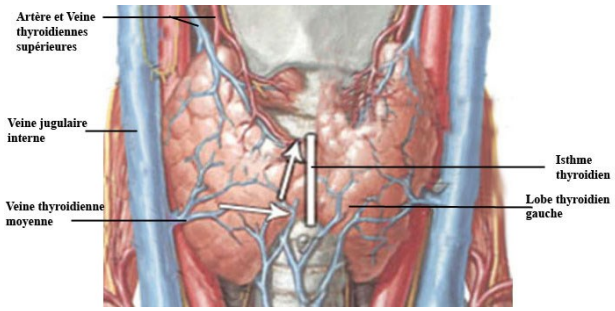

Figure 2. Corps thyroïde avec sa vascularisation (vue antérieure). Les flèches montrent les points d'électrocoagulation après dissection vasculaire. La ligne blanche verticale isthmique montre la section de l'isthme après dissection et hémostases vasculaires.

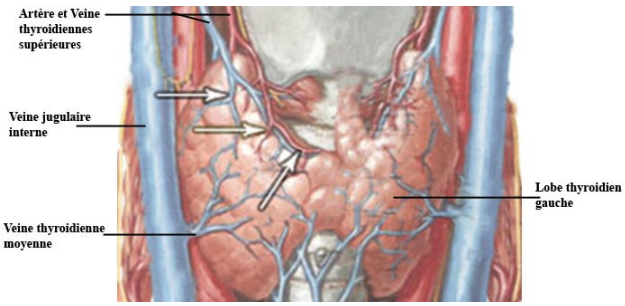

Figure 3. Corps thyroïde avec sa vascularisation (vue antérieure). Les flèches montrent les points d'électrocoagulation après dissection vasculaire au niveau du pôle thyroïdien supérieur.

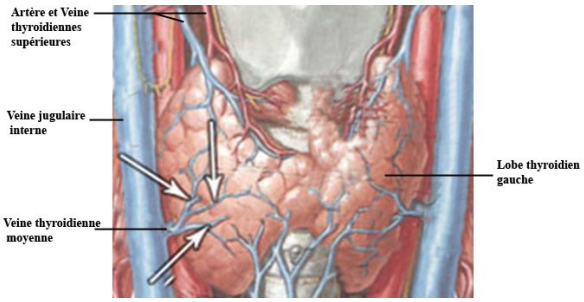

Figure 4. Corps thyroïde avec sa vascularisation (vue antérieure). Les flèches montrent les points d'électrocoagulation après dissection vasculaire au niveau de la face antérieur et du bord latéral thyroïdien.

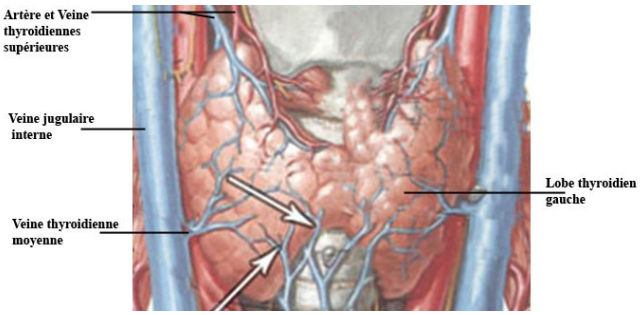

Figure 5. Corps thyroïde avec sa vascularisation (vue antérieure). Les flèches montrent les points d'électrocoagulation après dissection vasculaire au niveau du pôle thyroïdien inférieur.

3- *Face antérieur et bord latéral et veine thyroïdienne moyenne* : dissection et hémostase au niveau du bord latéral thyroïdien notamment des branches veineuses de la veine thyroïdienne moyenne à leur sortie à travers la capsule thyroïdienne (figure 4).

4- *Pôle thyroïdien inférieur*. L'hémostase est réalisée de façon identique à celle décrite pour le pôle thyroïdien supérieur (figure 5).

5- *Face thyroïdienne postérieure avec recherche des glandes parathyroïdes.* Réclinaison du lobe thyroïdien. Recherche et préservation des glandes parathyroïdes avec leur vascularisation, après une fine dissection (figure 6).

6- *Dissection et hémostase des branches de l'artère thyroïdienne inférieure* (ATI) à leur pénétration dans la capsule de la glande ce qui permet d'être à distance du nerf laryngé inférieur, ce dernier n'est donc pas recherché, il est considéré être en aval des branches de division de l'ATI (Figure 7).

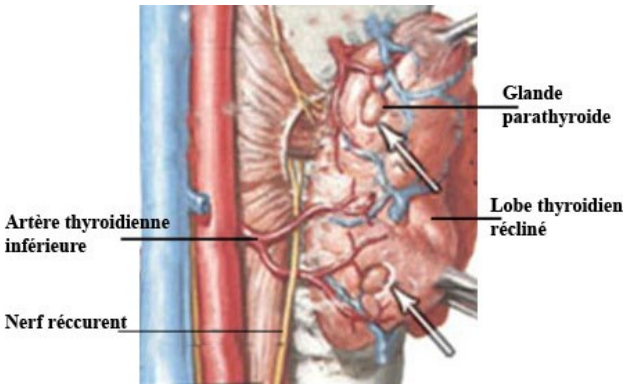

Figure 6. Corps thyroïde avec sa vascularisation (vue postéro-latérale droite). Les flèches montrent le repérage et la dissection des glandes parathyroïdes en préservant leur vascularisation.

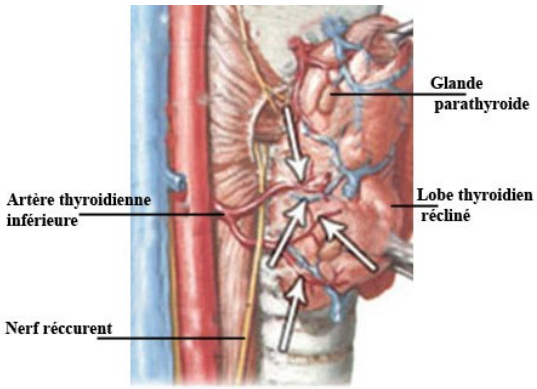

Figure 7. Corps thyroïde avec sa vascularisation (vue postéro-latérale droite). Les flèches montrent les points d'électrocoagulation après dissection vasculaire. On remarque qu'on est bien à distance du nerf récurrent.

Le lobe thyroïdien se trouve libéré de la quasi-totalité de ses attaches vasculaires. La dissection est poursuivie au niveau de l'isthme notamment au niveau du ligament de Gruber et réalisant ainsi la lobo-isthmectomie. L'hémithyroïdectomie controlatérale est réalisée suivant la même technique.

NB : aucune ligature vasculaire n'est réalisée et aucun clip vasculaire n'est posé.

6- *Fermeture* : elle est effectuée sur trois plans, sans pose de drain aspiratif : fermeture de la loge thyroïdienne par suture en points séparés de la ligne blanche aponévrotique, fermeture du plan sous cutané par points séparés et enfin fermeture du plan cutané par un surjet intradermique.

Complications

Dans notre série de patients, on a relevé : aucune complication hémorragique, aucune paralysie récurrentielle et 3 cas d'hypocalcémie transitoire.

Indications

Pathologie nodulaire thyroïdienne uni ou bilatérale.

Bilan préalable : échographie, cytoponction nodulaire, bilan phosphocalcique et laryngoscopie prés et post opératoire.

Critères d'inclusions : pathologie nodulaire thyroïdienne nécessitant une lobo-isthmectomie ou une thyroïdectomie totale.

Critères d'exclusions : cancers thyroïdiens, thyroïdectomie avec curage, maladie de Basdow et gros goitres ou goitres plongeants.

Notre temps d'intervention était d une heure trente minutes en moyenne.

La durée d'hospitalisation, pour tous nos patients était d'un jour.

Références

1. Tran Ba Huy P, Kania R. Thyroïdectomie. EMC-Chirurgie 2004 ; 1, 187–210, www.elsevier.com/locate/emcchi.
2. Guerrier B, Zanaret M, Le Clech G, Santini J. Chirurgie de la thyroïde et de la parathyroïde. Amplifon, édition 2006.
3. Neerav G, Meyers A. D, Thyroidectomy. Med Scape Updated: Jul 15, 2014 http://emedicine.medscape.com/article/1891109-overview
4. Defechereux T, Meurisse M. Hémostase et ultracision en chirurgie thyroïdienne. Hemostasis and Ultrasonicshears for ThyroidSurgery. Annales de ChirurgieFévrier 2006 ; 131, 2, 154–156.
5. Gallet de Santerre O, Poissonet G. Aides techniques, Nouvelles techniques d'hémostase Bistouris harmoniques et à thermo fusion in pathologies chirurgicales de la glande thyroïde. Périé S, Garrel R.2012 Rapport de la société française d'Orl et de chirurgie de la face et du cou.SFORL Edition 2012

6. Joudinaud T, Corre F. L, Pagès J. C, Renou G, Deraedt S. Drainage dans la chirurgie thyroïdienne, À propos de 264 patients. Ann OtolaryngolChirCervicofac, 2002; 119, 3, 146-149. © Masson, Paris, 2002.
7. Corsten M, Johnson S, Alherabi A, Is Suction Drainage an Effective Means of Preventing Hematoma in Thyroid Surgery? A Meta-Analysis. The Journal of Otolaryngology, J Otolaryngol. 2005 Dec;34, 6.
8. Defechereux T, Le drainage en chirurgie thyroïdienne. Service de Chirurgie Endocrine C.H.U Sart-Tilman Liège Belgique http://www.chirurgie-viscerale.org/main/formation continue/mise-au-point/2-chirurgie-endocrinienne/Comment-faire-en-chirurgie-thyro%C3%AFdienne/article.phtml?id=rc%2Forg%2Fchirurgie-viscerale%2Fhtm%2FArticle %2F2008%2Fmie-20080529-173616-11603
9. Kania R. E, Parodi M, Coste A, Herman P, Tran Ba Huy P, Papon J. F. La chirurgie thyroïdienne endoscopique par techniques vidéo-assistées et totalement endoscopiques, Endoscopic thyroid surgery using video-assisted and totally 3,endoscopic techniques. Annales d'Otolaryngologie et chirurgie cervico-faciale 2009 ; 126, 82–9
10. Koumaré A. K, Ongoiba N, Sissoko F, BereteS, Traoré DiopA. K, Sidibé Y,DoumbiaD, Coulibaly Y, Sidibé -Traoré A, Dembélé M, Mohamed A. AG. Nerf Laryngé Inférieur : anatomie et lésions opératoires. e-mémoires de l'Académie Nationale de Chirurgie, 2002 ; 1, 2, 8 -11
11. Poissonet G. Techniques chirurgicales in pathologies chirurgicales de la glande thyroïde. Périé S, Garrel R. Rapport de la société française d'Orl et de chirurgie de la face et du cou. SFORL Edition 2012.
12. Koch B, Boettcher M, Huschitt N, Hülsewede R. Must the recurrent nerve in thyroid gland resection always be exposed? A prospective randomized study.Chirurg.1996 September; 67,9, 927-32;
13. Laccourreyre O, GorphePh, Menard M, Cauchois R, Badoual C. Paralysie laryngée unilatérale après lobo-isthmectomie intra capsulaire sans repérage du nerf laryngé inférieur = Unilateral laryngeal paralysis after intra capsular lobo isthmectomy without laryngeal nerve dissection. Revue laryngol. Otol. Rhinol (Bord) 2011 ; 132 : 45-9

Cet article a été publié dans le « *Batna Journal of Medical Sciences* » **BJMS**, l'organe officiel de « *l'association de la Recherche Pharmaceutique – Batna* »

Le contenu de la Revue est ouvert « Open Access » et permet au lecteur de télécharger, d'utiliser le contenu dans un but personnel ou d'enseignement, sans demander l'autorisation de l'éditeur/auteur.

Avantages à publier dans **BJMS** :

- *Open access* : une fois publié, votre article est disponible gratuitement au téléchargement
- Soumission gratuite : pas de frais de soumission, contrairement à la plupart des revues « Open Access »
- Possibilité de publier dans 3 langues : français, anglais, arabe
- Qualité de la relecture : des relecteurs/reviewers indépendants géographiquement, respectant l'anonymat, pour garantir la neutralité et la qualité des manuscrits.

Pour plus d'informations, contacter BatnaJMS@gmail.com ou connectez-vous sur le site de la revue : www.batnajms.net