KYSTE EPIDERMOIDE HEMISPHERIQUE DROIT (CHOLESTEATOME - TUMEUR PERLEE)
A PROPOS D'UN CAS ET REVUE DE LA LITTÉRATURE

N. TABET*, F. CHEDDADI , N. LEMAICI****

Services de Neurochirurgie et d'Anatomopathologie***
Hôpital Militaire Régional Universitaire - Constantine - Algérie

RESUME

Le kyste épidermoïde (KE) hémisphérique est une entité anatomo-clinique très rare, particulière par son aspect radiologique, histologique et par son pronostic très favorable.
Nous rapportons le cas d'un kyste épidermoide (KE) hémisphérique temporo-pariètal droit, documenté par la tomodensitométrie et l'Imagerie par Résonnance Magnétique avec étude anatomopathologique, chez un patient de 26 ans. L'exérèse totale a été totale et a permi une évolution très favorable.

***Mots Clés** : Kyste épidermoïde, cholestéatome, sus-tentoriel.*

INTRODUCTION

Les kyste épidermoïde, improprement appelés cholestéatomes, sont des tumeurs de l'adulte, rares, (moins de 1%), encore plus rares au niveau hémisphérique. Ce sont des formations tumorales bénignes, de croissance lente, presque toujours d'origine congénitale, résultant de l'inclusion aberrante d'éléments ectodermiques lors de la fermeture du tube neural. Trés rarement l'origine iatrogène peut être affirmée (ponction percutanée, sous-durale ou intraventriculaire répétée).

Nous rapportons un cas de kyste épidermoïde de localisation très rare, opéré.

OBSERVATION

Ce patient de 26 ans, sans antécédents particuliers, présente depuis 07 mois une épilepsie tardive et des céphalées chroniques.

L'examen clinique retrouve un sujet conscient, céphalalgique, présentant des paresthésies distales au niveau du membre supérieur gauche et des réflexes vifs aux 04 membres.

L'exploration TDM montrait une lésion hypodense temporo-pariètale droite, à limites imprécises, non rehaussée après injection iodée, présentant des calcifications en périphérie et exerçant un effet de masse sur le système ventriculaire adjacent et les structures médianes.

L'exploration IRM (Fig. 1) a confirmé l'existence d'une volumineuse lésion parenchymateuse de 07 cm, grossièrement quadrangulaire temporo-insulaire droite, hypo intense en T1, hyper intense en T2 comprimant le mésencéphale et les noyaux gris et laminant le ventricule latéral.

L'exérèse tumorale a été totale (Fig. 2) après confection d' un volet pariétal centré par la tumeur.

L'évolution post opératoire a été sans particularité.

L'étude histologique faite sur des fragments tissulaires de quelques millimètres à 2 cm de diamètre, friables, de couleur blanchâtre, remaniés par l'hémorragie, montre un tissu cérébral siège d'une formation kystique a paroi faite d'un épithélium malpighien ressemblant à l'épithélium cutané produisant d'abondantes lamelles de kératine reposant sur un chorion lâche.

Les suites opératoires ont été simples avec disparition des troubles sensitifs au membre supérieur.

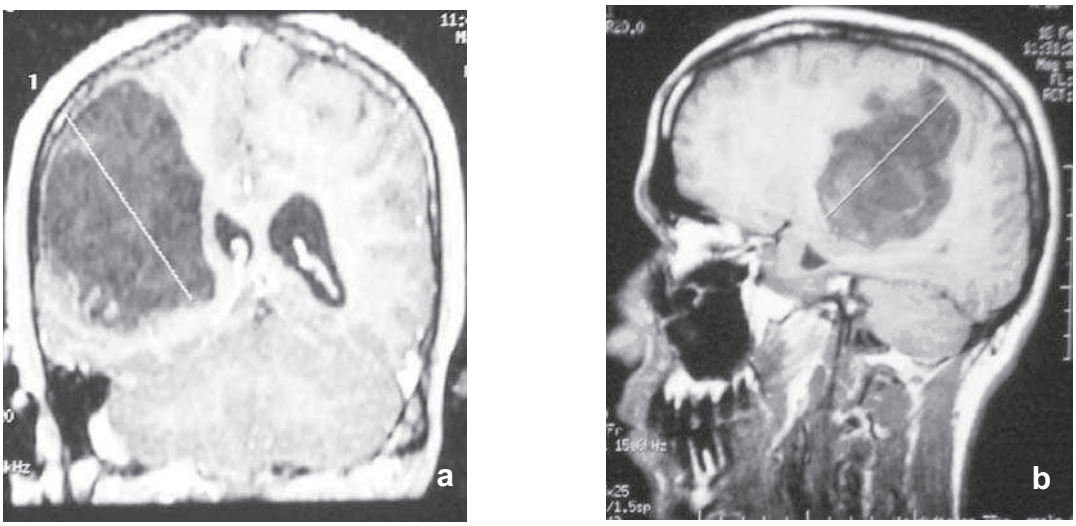

Fig.1 : Aspect IRM préopératoire
Lésion temporo-insulaire droite

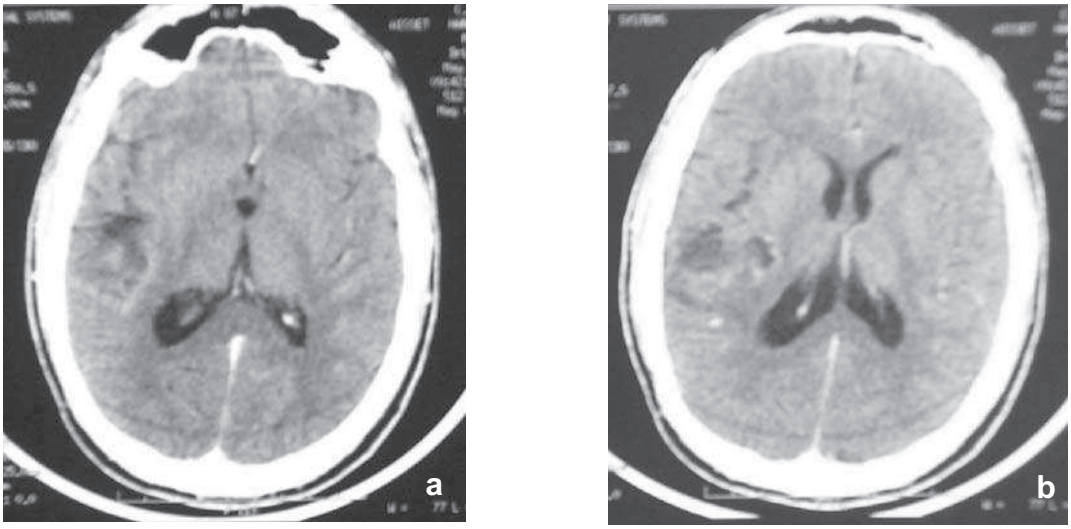

Fig. 2 : TDM postopératoire

DISCUSSION

En 1828, LEPESTRE découvrit, lors d'une autopsie, une tumeur adipiciforme développée dans le mésocéphale, à l'aspect aussi brillant que l'intérieur de certaines coquilles.

En 1828, CRUVEILHIER rapporta 03 cas similaires de tumeurs ayant tout l'éclat d'une perle de la plus belle eau et créa le terme générique de tumeur perlée.

En 1838, MULLER les surnomma cholestéatomes et leur consentit une origine épithéliale, hypothèse reprise par VON REMAK en 1855.

En 1897, BOSTROEM établit que les kystes épidermoïdes se développent à partir des fragments épiblastiques inclus lors de la fermeture du tube neural ou lors de la formation des vésicules cérébrales. c'est à la suite de ce travail fondamental que la théorie épithéliale sera reconnue et admise par la plupart des auteurs.

La sémiologie clinique est riche et variable selon les nombreuses localisations possibles mais il n'existe aucun signe spécifique.

Ces tumeurs sont rares : 1% environ de toutes les tumeurs intracrâniennes.

Leur localisation montre deux sites préférentiels, de topographie para médiane :

- l'un sous tentoriel, où l'angle ponto-cérébelleux représente de loin la localisation la plus fréquente ;
- l'autre sus tentoriel, au niveau de la région para sellaire et de la fosse temporale.

D'autres localisations ont néanmoins été ponctuellement décrites : le cervelet, le 4e ventricule, le tronc cérébral, les ventricules latéraux et les hémisphères cérébraux.

CONCLUSION

Le Kyste épidermoïde hémisphérique reste une entité anatomo-clinique rare , voire exceptionnelle, particulière par son aspect radiologique, anatomopathologique et surtout par son pronostic plus favorable que les formes basales.

BIBLIOGRAPHIE

[1] PAILLAS J E ., TOGA M., ALAMON G., HASSOUN J., GRISOLI F.
Les tumeurs cérébrales - P19.

[2] COHADON F.
Tumeurs du système nerveux et de ses enveloppes (457 - 569) .

[3] BUTHIAU D.
TDM et IRM clinique (182 et 334).

[4] GREENBERG MARK S.
Handbook de Neurochirurgie p 304 .

[5] GUYOT J F., ROUSSEAUX P.
Tumeurs des ventricules latéraux.
EMC Paris Neurologie. 173 555 A10, 4 - 1981