LE REMODELAGE DE LA VOUTE DU CRANE DANS LES PLAGIOCEPHALIES

BERBARA B.A., BENKHELIL M., IZRI M., YAHIAOUI M., IOUALALEN N.

Service Neurochirurgie
EHS Aït Idir - Alger

RESUME

La plagiocéphalie appartient au groupe des crâniosténoses antérieures. Son traitement recueille l'unanimité quand à la réalisation dune ostéotomie du bandeau orbito-naso-frontal (BONF) avec cependant des nuances selon les écoles. Notre étude concerne 07 enfants, âgés de 9 à 14 mois, et chez lesquels nous avons appliqué une technique inspirée de travaux antérieurs et à laquelle nous avons apporté une modification personnelle.

Mots Clés : crâniosténose, plagiocéphalie, ostéotomie, bandeau orbito-naso-frontal

INTRODUCTION

L'appellation "plagiocéphalie" vient du grec "plagios" qui signifie oblique, et de Kephale qui signifie tête. cette déformation constitue un aplatissement unilatéral d'un quart antérieur ou postérieur du crâne, mais en général ce terme désigne une dysmorphie antérieure typique faite d'une fuite de l'écaille frontale et d'une ascension orbitaire, le tout conférant à l'orbite du plagiocéphale son aspect méphistophélique bien visible sur les radiographies du crâne.

Sur le plan anatomique, il s'agit de la synostose unilatérale d'une suture coronale qui conduit à une insuffisance de développement unilatéral du front. Le front aplati et reculé du côté atteint apparaît asymétrique et s'accompagne souvent d'un bombement frontal exagéré du côté opposé.

Il est à noter que la suture coronale est considérée par tous comme le cercle suturaire responsable de la croissance sagittale de l'avant crâne fronto-facial [2, 5, 6] ; elle s'appuie sur le sphénoïde qui constitue un point fixe peu mobile au cours de l'ontogénèse. Ainsi la synostose de la synchondrosuture sphéno-frontale est reconnue comme responsable de la dysmorphie antérieure des plagiocéphalies. La synostose intéresse le ptérion et la base du crâne ; cette déformation fronto-crânienne s'accompagne presque toujours d'une asymétrie faciale qui s'aggrave au fil de la croissance, d'ou l'intérêt d'une réparation précoce.

Sur le plan clinique, il faut au départ faire la distinction morphologique entre la plagiocéphalie fonctionnelle (dysmorphie frontale unilatérale symétriquement opposable à une dysmorphie postérieure du côté opposé, et la plagiocéphalie organique synostosique où la déformation est très asymétrique et consiste en un aplatissement frontal unilatéral prononcé (Fig 1).

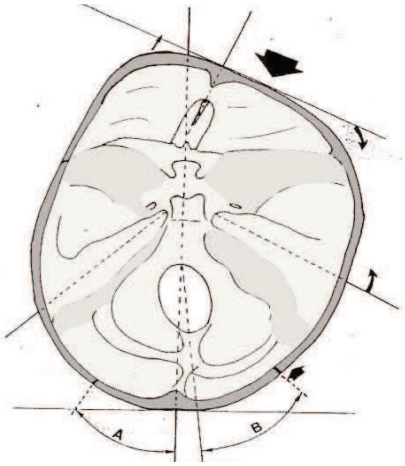

Fig. 1: Plagiocéphalie organique gauche :
- le rocher droit est antéversé. L'axe de l'étage antérieur est basculé vers la gauche
- la grande aile du sphénoïde est déformée, raccourcie en antéro-postérieur
- la fosse moyenne est aplatie, et l'axe antéro-postérieur réalise une courbure à concavité gauche.

Sur le plan anthropologique, les plagiocéphalies ont depuis plus d'un siècle intrigué les chirurgiens, et en 1860 Broca s'interrogeait sur le mécanisme de survenue de cette affection.

MATERIEL D'ETUDE

Notre étude concerne 07 cas de plagiocéphalies organiques (03 garçons et 04 fillettes), âgés de 9 à 14 mois. L'examen morphologique a permis de noter (Fig 2 a et b)

Fig. 2 : Plagiocéphalie gauche organique : le rebord orbitaire gauche est oblique vers l'arrière en direction de la saillie du ptérion (à noter l'importante saillie temporale). La bosse frontale contro-latérale est exagérément bombée.

■ En vue de face, le front du côté atteint apparaît aplati, franchement asymétrique, fuyant et souvent associé à une voûssure compensatoire controlatérale. Le sourcil apparaît surélevé. L'arête nasale et la racine du nez sont attirées du côté atteint. Cet aspect réalise une scoliose faciale à concavité orientée du côté sain.

■ En vue axiale, l'aplatissement frontal se prolonge latéralement par la voûssure temporale, et le front controlatéral apparaît nettement proéminent. L'arcade orbitaire est hypoplasique donnant l'impression d'une saillie exagérée du globe orbitaire, mais à la palpation on retrouve facilement le défaut de couverture osseuse. le pavillon de l'oreille est avancé du côté atteint témoignant d'une antéposition du rocher.

Les explorations radiologiques sont basées sur :

■ Les clichés simples du crâne avec des incidences de face, profil, et Hirtz réalisés pour apprécier l'aspect suturaire, le degré de dysmorphie, et certains signes d'hypertension intra crânienne (Fig. 3),

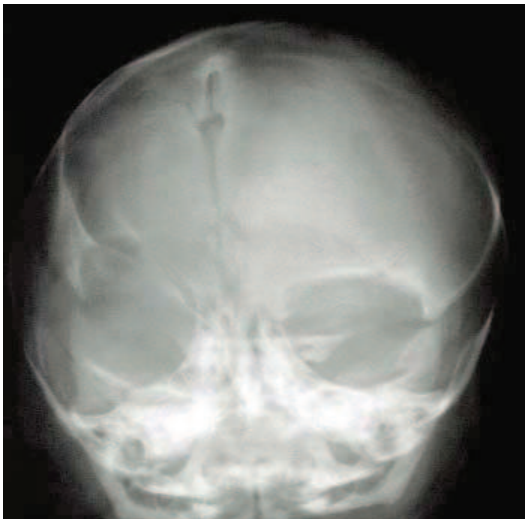

Fig. 3 **:** Radiographie du crâne de face Asymétrie de la voûte avec ascension du toit orbitaire (aspect méphistophélique).

■ La tomodensitométrie conventionnelle affinée par des reconstructions tridimentionnelles qui occupe une place de choix, dans la mesure où elle permet une appréciation plus fine de la dysmorphie (Fig 4).

Fig. 4 **:** TDM tridimentionnelle
Absence de la suture coronale, dysmorphie évidente.

Ces explorations permettent de noter :

■ En vue supérieure : l'aplatissement frontal du côté sténosé prolongé latéralement par la voûssure du ptérion avec une proéminence de la bosse frontale controlatérale. La synostose de l'hémi-suture coronale est évidente ainsi que la grande fontanelle qui est partiellement fermé du côté synostosé, la ligne médiane paraît alors déviée du côté opposé à la synostose.

■ Sur les coupes axiales : L'étage antérieur est raccourci du côté atteint par aplatissement du frontal, le toit de l'orbite est surélevé. Au niveau de l'étage moyen, la fosse temporale est diminuée dans le sens antéro-postérieur car le rocher a tendance à se rapprocher du ptérion, engendrant ainsi une voussure compensatrice de l'écaille temporale vers le dehors.

LA TECHNIQUE CHIRURGICALE

Le traitement de la plagiocéphalie nécessite un geste de remodelage du segment fronto-orbitaire, et un geste sur la voûte frontale qui peut être déformée à différents degrés. L'unicité est faite quant à la réalisation d'une ostéotomie du bandeau orbito-fronto-nasal (BONF) qui est dans le même temps remodelé et repositionné. En ce qui concerne la voûte les attitudes sont nuancées :

- Renier et Marchac [4] redressent le bandeau orbito-naso-frontal et reconstituent le front supérieur en une seule pièce osseuse.

- Czorny [1] après avancement du bandeau orbito-naso-frontal découpe l'hémivoûte aplatie en "pétales de marguerite" à sommet bregmatique.

- Mc Carthy [3] réalise une craniectomie coronale élargie vers la fente sphéno-maxillaire emportant le ptérion sur son chemin et ce dans le but de libérer le bloc sphéno-ethmoïdo-frontal.

Notre attitude opératoire s'inspire de celle des trois auteurs cités précédemment et consiste à réaliser (fig 5 a et b) :

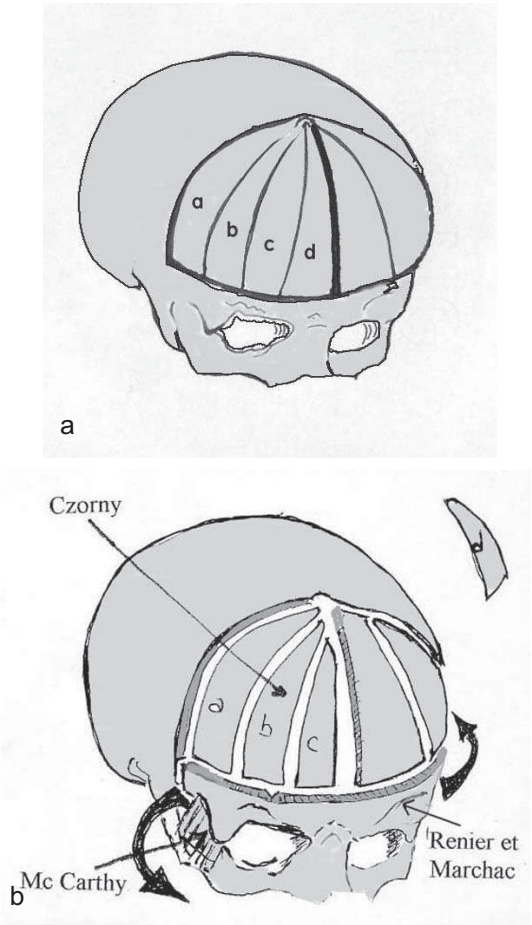

Fig. 5 : Technique chirurgicale

- Remodelage du BONF qui est anté-pulsé du coté atteint et reculé du coté sain [4].

- Une découpe en marguerite du côté atteint : La rotation des découpes autour de la fontanelle bregmatique partiellement perméable donne une coaptation satisfaisante de la voûte avec le BONF, comme l'a décrit CZORNY [1], mais la suppression obligatoire d'une pétale laisse toujours une déhiscence dont la vitesse de réossification dépend de l'âge de l'opéré.

- La voûte du côté opposé (sain), dont le bombement est souvent exagéré, est amoindrie par des ostéotomies, et rétro pulsée

(la réalisation de deux grande pétales suffit).

- On finit par la réalisation d'une craniectomie coronale emportant le ptérion épaissi du côté atteint et s'étendant vers la fosse ptérygo-maxillaire homolatérale.

Ce geste vise à assurer la libération du bloc sphéno-ethmoido-frontal du côté synostosé. [3]. Le retard de réossification spontané donnera à notre avis le temps au pôle temporal durant sa croissance de propulser le bandeau orbitaire vers l'avant.

RESULTATS

Cette combinaison technique nous a permis d'obtenir un galbe satisfaisant après un recul de 09 ans (fig6 a et b), et aucun préjudice

Fig. 6 : Contrôle 9 ans après

esthétique n'a été déploré sur l'ensemble des patients. Cependant, nous avons observé :

- 02 cas de non réossification coronale persistants chez des enfants opérés respectivement à l'âge de 12 et de 14 mois.
- 03 cas de simple retard de reossification.

Le problème du retard de réossification a déjà été signalé par certains auteurs lesquels en cas de défect important ont eu recours à une correction par mise en place de polymères bio-compatibles (BOP).

DISCUSSION

Les plagiocéphalies, comme les trigonocéphalies et les scaphocéphalies sont des craniosténoses qui ne présentent en général pas de caractères d'urgence car elles sont peu compressives avec un risque fonctionnel assez faible. Il ne faut cependant pas perdre de vue que les crâniosténoses doivent être opérées au cours de la première année car c'est à ce moment que le cerveau subit sa plus grande poussée de croissance ; de ce fait le remodelage s'en trouve favorisé et la reossification bien meilleure.

Il faut par ailleurs prendre en considération le risque opératoire lié au jeune âge des patients, aussi, les médecins anesthésistes préconisent-ils de patienter jusqu'à ce que le poids minimum de 5 à 6 kg soit atteint par l'enfant.

La décision opératoire a par conséquent, toujours été délicate à prendre car le problème à l'origine est purement dysmorphique alors que, d'un autre côté, différer une intervention c'est la rendre plus laborieuse avec des répercutions faciales plus prononcées.

BIBLIOGRAPHIE

[1] CZORNY A , FORLOUDOU P , STRIKER M. La plagiocephalie asymetrie crânio-faciale à enroulement variable.
Neurochirurgie 198.34.375- 82.

[2] DIROCO C. VELARDI F. FASNELLI S. Plagiocephalia anteriore.
J Pediatr Neurosci. 1986. 2 : 283-303.

[3] MC CARTHY JG. COCCARO PJ. EPSTEIN FJ. Early skeletal release in the patient with cranifacial dysostosis in... symposium on diagnostic and treatement of cranifacial anomalies.
Ed Mosby Co .St Louis 1979.

[4] MARCHAC D. RENIER D. Chirurgie craniofaciale des craniosténoses.
PARIS MEDSI, 1982, 83-94

[5] MONTAUT J. STRICKER M. Dysmorphies craniofaciales.
Les synostoses prématurées.
(crânisténoses et faciosténoses).
PARIS Masson . 99-103. 1977.