Sciences & Technologie **C – N°23**, juin (2005), pp. 91-96.

CARACTERISATION DE CERTAINS PARAMETRES BIOCHIMIQUES PLASMATIQUES ET HISTOLOGIQUES (TRACTUS GENITAL FEMELLE) CHEZ LA POPULATION LOCALE DE LAPIN (*Oryctolagus cuniculus)* NON GESTANTE ET AU COURS DE LA GESTATION

Reçu le 01/04/2004 - Accepté le 13/02//2005

Résumé

Le lapin, mammifère domestique est intéressant aussi bien en tant que source de protéines animales de par sa prolificité et sa relative facilité d'élevage et en tant que modèle expérimental pour les recherches biomédicales pour son rapprochement phylogénétique avec l'homme. A nos jours, les caractéristiques biochimiques plasmatiques, morphologiques de l'appareil génital de la population locale de lapin domestique *Oryctolagus cuniculus domesticus* n'ont fait l'objet d'aucune étude. Le présent travail rapporte les données biochimiques plasmatiques de la lapine de race locale au repos et en cours de gestation, ainsi que les variations histologiques du tractus génital femelle engendrées par la gestation. Les caractéristiques biochimiques plasmatiques de la population de race locale présentent des analogies avec celles mentionnées sur les races européennes ; la prolificité et la croissance de notre lapin sont similaires à celles du lapin des pays voisins, mais inférieures à celles des races des pays du nord.

Mots clefs : *Lapin, caractérisation, gestation, plasma, tractus génital femelle.*

Abstract

The rabbit, domestic mammal is as well interesting as source of animal proteins because it's prolific and relatively easy to nursing. It constitutes an important experimental model for biomedical researches for its analogies with the man. Until this time, no survey on the biochemical, morphological and physiological features of the local population of domesticate rabbit *Oryctolagus cuniculus* are made. The present work gives biochemical plasmatic data of the local female rabbit in two states, at no pregnant state and in progress of gestation, as well as histological variations of the female genital tract obtained by the gestation. Features plasmatic biochemical of the local rabbit population present analogies with those mentioned on European races; the prolifically and the growth of our rabbit are similar those of the neighbouring country rabbit, but lower to those of races of countries of the north.

Keywords: *Rabbit, characterization, gestation, plasma, female genital tractus.*

K. OTHMANI-MECIF
Y. BENAZZOUG

Matrice extracellulaire, Laboratoire Biologie Cellulaire et moléculaire, faculté des Sciences Biologiques, U.S.T.H.B Algérie

ملخص

الأرنب من الثدييات الأليفة المهتم به، نظرا لكونه مصدرا هاما للبروتين، سهل التربية نسبيا وولود ، وهذا الحيوان الأليف مهتم به كثيرا في الأبحاث العلمية والطبية لكونه قريب من الإنسان من الناحية الفيزيولوجية وكذلك الترتيب الحيواني. ليومنا هذا لم تدرس مميزات ما يعرف بالأرنب المحلي oryctolagus cuniculusالذي هو نتاج تزاوج وتمازج شتى السلالات لما تحتويه من مكونات الدم والمنظمة للجهاز التناسلي في حالتي الراحة والحمل. دراستنا هذه تهدف إلى التعرف على هذه السلالة المحلية بإعطاء معلومات حول الخصائص البيوكيميائية في دم الأنثى في حالة اللاحمل وتسجيل المتغيرات والمؤشرات طول حالة الحمل وكذا مميزات التناسل. النتيجة المستخلصة من بحثنا هو أن الأرنب المحلي مشابه للأرنب المغاربي في ما يخص نموه وتكاثره ويختلف عن سلالات بلدان الشمال.

الكلمات المفتاحية: *الأرنب، تمييز، الحمل، بلاسما (أثلة)، العضو التناسلي للأنثى.*

Le lapin, espèce de mammifère, intéressant en tant que modèle expérimental dans maints domaines (endocrinologie, reproduction, pharmacologie) de par son rapprochement phylogénétique de l'Homme, constitue une source de protéines animales non négligeable pour les pays non industrialisés où son élevage est optimisé par sa courte durée de gestation et sa prolificité. La population locale de lapin, qui commence à être apprécié par les algériens, est le résultat du brassage de plusieurs espèces importées (néo-zélandaise, géant d'Espagne) avec la race autochtone. Jusqu'à ce jour, aucune étude de standardisation n'a été réalisée tant sur les paramètres plasmatiques de l'animal normal, au repos, qu'au cours de la gestation. Le but de notre étude est de déterminer les paramètres biochimiques plasmatiques courants (protéines totales, glucose, triglycérides, cholestérol, urée) chez le lapin femelle hors reproduction, et le suivi de ces paramètres au cours de la gestation et après la mise bas. Une étude histologique du tractus génital femelle est réalisée sur la lapine gravide et comparée à celle obtenue au repos.

MATERIEL ET TECHNIQUES

Matériel biologique

Cette étude s'est déroulée entre les mois de mars et juin (14L/10D). Elle a nécessité 36 lapines de poids moyen 1,8 kg, dont 20 lapines gestantes et 16 témoins. Après un séjour d'adaptation, un lot de lapines est mis en reproduction. Le suivi et l'élevage des lapins sont des travaux ardus qui impliquent directement l'expérimentateur. Les lapines isolées dans des cages individuelles, reçoivent tous les jours de l'eau fraîche, du tout-aliment équilibré adapté, *ad-libitum*, ainsi qu'une litière renouvelée selon les recommandations de Periquet [1].

Le sang est prélevé sur tube avec EDTA (2%) au niveau de la veine marginale aux temps T_0 (avant la mise au mâle), aux jours J_4, J_8, J_{14}, J_{22}, J_{30}, au *post partum* PP (le jour J_1 est calculé 48 h. après la mise au mâle.

© Université Mentouri Constantine, Algérie, 2005.

TECHNIQUES

Pesée corporelle

Le suivi pondéral, réalisé de façon hebdomadaire intéresse les lapines en *anoestrus au* cours de la gestation et 2 jours après la mise bas. Les lapereaux sont pesés dès la naissance.

Dosages des paramètres biochimiques plasmatiques

Ces paramètres sont dosés par spectrophotométrie avec des kits Randox, ils sont évalués grâce à des méthodes enzymatiques, par la méthode de Barham et Trinder [2] au GOD/PAP pour le glucose, par la méthode enzymatique de Roeschlau *et al.* [3] pour le cholestérol, par la méthode de Trinder [4] pour les triglycérides. Les protéines totales sont dosés par la méthode de Biuret [5]. L'urée est évaluée chez les lapines non gestantes par la méthode de Patton *et al.* [6].

Etude histologique

Des lapines sacrifiées, par décapitation, sont prélevés les organes et tissus intéressants qui sont immédiatement fixés dans le liquide de Bouin aqueux pendant 48 h. Le milieu d'inclu- sion est la paraffine. Les coupes de 5 µm sont réalisées au microtome. Les colorations utilisées sont le trichrome de Masson (Variante de Goldner) et la coloration à l'acide périodique-Schiff [7]. Pour cette étude, les ovaires, les trompes, l'utérus (avec et sans placenta) sont prélevées chez les lapines gravides et non gravides.

Analyse statistique

Dans l'étude réalisée les valeurs présentées sont exprimées par des moyennes affectées de l'écart-type à la moyenne. Une analyse statistique de comparaison des moyennes est faite selon le test ***t*** de Student.

Les variations des paramètres plasmatiques sont rapportées à celles du temps T_0, c'est à dire au stade pré-gestationnel. La différence est jugée significative quand $P \leq 0,01$

RESULTATS

Paramètres biochimiques plasmatiques de lapines non gestantes

Chez les lapines non gravides (Tab.1.) nous avons noté une glycémie de 102,93 ±22,93 mg/dl, une cholestérolémie de 47,87 ± 17,85 mg/dl, une triglycéridémie (TG) de 115,79 ± 41,92 mg/dl, une protéinémie (PT) de 61,22± 9,38 g/l et une urémie de 45,28 ± 6,74 mg/dl.

Variations physiologiques au cours de la gestation

1-Evolutions pondérales

Le poids des lapines augmente de façon significative dés la 2ème semaine de la gestation (fig.1). Les résultats que nous avons obtenus montrent que le poids reste augmenté par rapport à l'état de repos même après la mise bas ($P<0,005$).

Tableau 1 : Paramètres biochimiques plasmatiques de la lapine *Oryctolagus cuniculus.*

Paramètres	Moyennes ± Ecart-type
Poids (g)	1988 ± 234,19
Glucose (mg/dl)	102,93 ± 22,93
TG (mg/dl)	115,79 ± 41,92
Cholestérol total (mg/dl)	47,87 ± 17,85
Protéines totales (g/l)	61,22 ± 9,38
Urée (mg/dl)	45,28 ± 6,74

La taille de portée est de 6,30 ±2,37 pour les lapines étudiées qui sont non primipares.

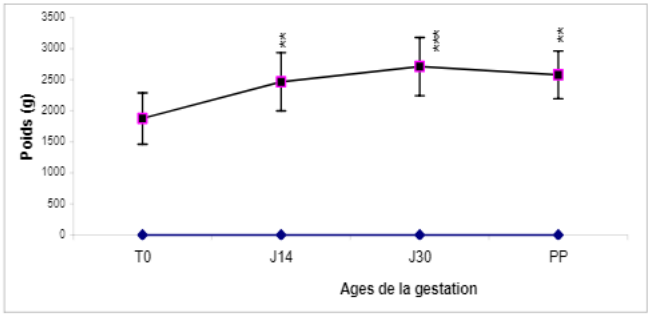

Figure1 : Evolution du poids corporel des lapines au cours de la gestation.

Nos observations nous ont permis de noter qu'à la naissance les lapereaux pèsent en moyenne 50g, leurs yeux clos ne s'ouvrent qu'entre le 6ème et 7ème jour. De même, la femelle ne possédant que 4 paires de mamelles, lorsque la portée comprend 10 ou 12 petits, les plus faibles ne survivent pas plus de deux semaines. La durée de la lactation varie de 30 à 40 jours. L'évolution pondérale des lapereaux est représentée en figure 2.Avec une bonne alimentation, les lapereaux avoisinent les 2 kg au bout du 3ème mois.

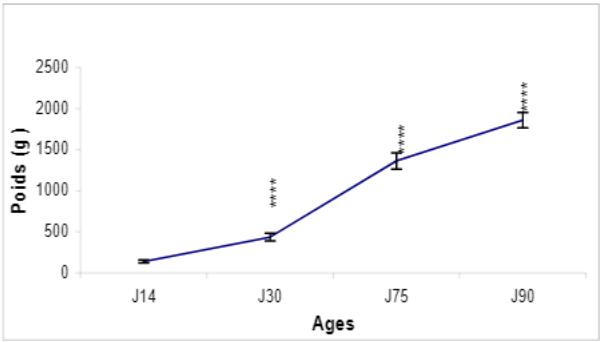

Figure 2 : Evolution pondérale des lapereaux.

2-Evolution des paramètres biochimiques plasmatiques.

Dès la première semaine de la gestation, nous enregistrons une diminution de la glycémie, qui devient significative à J_{30} ($P \leq 0{,}01$) (fig. 3) ; cette baisse est corrélée au jeûne observé par la femelle juste avant la mise bas, comportement noté chez toutes les lapines gestantes.

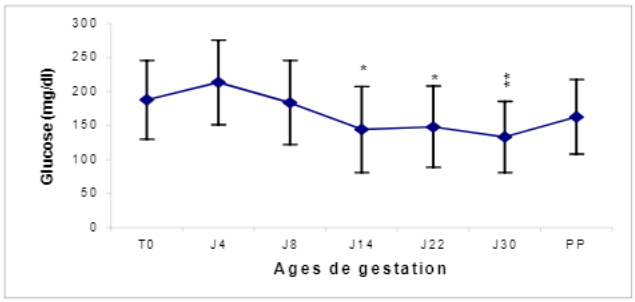

Figure 3 : Variations de la glycémie au cours de la gestation.

En ce qui concerne la cholestérolémie (Fig. 4) nous constatons une chute de façon significative à la dernière semaine de gestation puis une hausse significative après la mise bas ($P<0{,}005$).

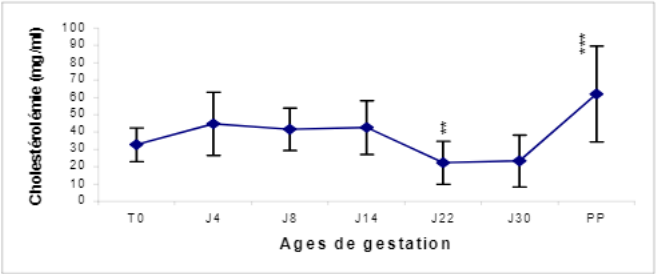

Figure 4 : Variations de la cholestérolémie au cours de la gestation.

Pour ce qui est de la triglycéridémie, nous avons noté une chute au 22ème jour de la gestation suivie d'une augmentation significative ($P<0{,}01$) à la dernière semaine de gestation de 126,6 ± 26,99 mg/dl au T0 , ils passent à 78,83± 36,72 mg/dl à J_{22} pour atteindre 202,5±52,71mg/dl à J_{30} ($P< 0{,}01$).Ces deux paramètres restent élevés après la mise bas ($P< 0{,}005$)(fig.5), leur élévation est très

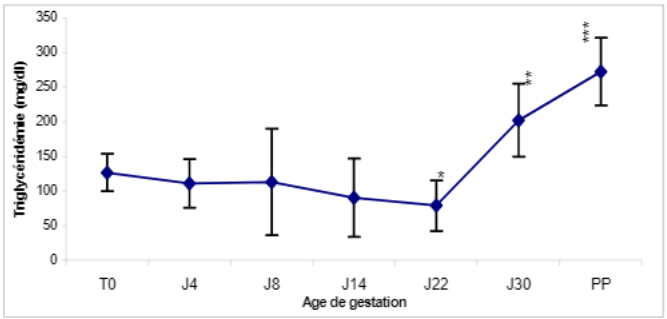

significative au *post-partum* .

Figure 5 : Variations de la triglycéridémie au cours de la gestation.

Nous avons enregistré une augmentation de la protéinémie dès le début de la gestation (J_4), qui atteint 62 ± 4 g/l ; les fluctuations enregistrées sont faibles (fig.6), néanmoins une diminution du taux de ce paramètre est notée au stade J_{30} ($P<0{,}05$).

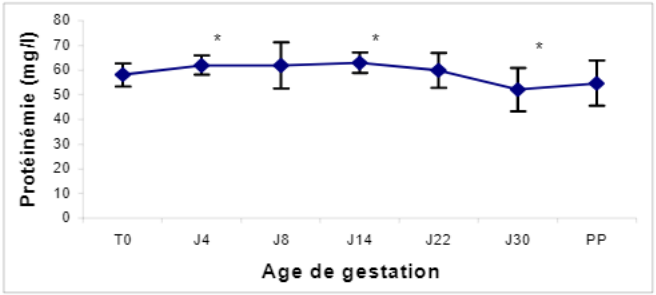

Figure 6 : Variations de la protéinémie au cours de la gestation.

3- Histologie du tractus génital femelle.

Une coupe de l'ovaire de la lapine non gestante montre au faible grossissement (Trichrome de Masson, Gr x 4) de nombreux follicules primordiaux dans le stroma (fig. 7,1). L'ovaire de la lapine gestante est occupé presque en totalité par les corps jaunes ou corpus luteum (fig.7, 2 et 3). Au niveau de la trompe (ampoule), les replis épithéliaux sont recouverts d'un épithélium cylindrique simple cilié, composé de 3 types cellulaires, les cellules ciliées, les écrétoires à noyau basal et les intercalaires, le centre est occupé par le chorion, chez la lapine non gestante, les cellules épithéliales sont hautes (fig. 7, 4,5), par contre chez la gestante, les replis de la trompe sont plus importants et anastomosés. La hauteur de l'épithélium cilié est plus basse (fig. 7, 6,7).

L'étude de l'utérus non gravide a montré un myomètre composé de deux couches, une tunique circulaire interne (apparaissant clair au PAS), et une tunique longitudinale externe apparaissant plus foncée, l'endomètre présente des replis (fig. 7, 8) ; à l'état gravide l'endomètre montre de nombreuses villosités, la lumière utérine devenant réduite (fig. 7, 9). Au niveau de la zone d'implantation, l'endomètre se différencie en 3 couches, une basale, une spongieuse et une caduque (fig. 7, 10). La partie où l'embryon (trophoblaste) est implanté apparaît sous forme lacunaire, le placenta de lapine étant de type endothéliochorial, le chorion de l'embryon est en contact avec l'endothélium vasculaire créant cet aspect alvéolaire. Au fort grossissement (fig. 7, 11), la zone de contact entre le territoire maternel et l'embryonnaire montre un conjonctif maternel (vert au trichrome de Masson), le syncytiotrophoblaste (nombreux noyaux) et des colonnes trophoblastiques (en rose).

A un grossissement plus important (Gr x 40), la zone A montre une villosité crampon, et la zone B, une coupe du « *conceptus* ». La couche cellulaire colorée en rose représenterait le bouton embryonnaire, il est délimité par les deux coelomes.

INTERPRETATION – DISCUSSION

1-Paramètres plasmatiques de la lapine au repos.

Les valeurs que nous avons enregistrées des paramètres étudiés rejoignent celles notées par Vaissaire [8] sur le lapin *Oryctolagus cuniculus* européen (tab.1) ; Pour notre part l'intervalle de la glycémie va de 80 à 125 mg/ml, pour l'auteur il varie de 75 à 150 mg. Les valeurs obtenues pour les TG et le cholestérol sont comprises entre 74 à 157 mg/dl et 30 et 64 mg/dl contre respectivement 124-156mg/dl et 10-80mg/dl, les PT que nous avons évaluées varient de 52 à 71 g/l contre 54-85g/l. L'urémie notée pour la race locale est variable de 38 à 52mg/dl, elle semble plus importante que celle de la littérature (17-23mg/dl) en relation probable avec le régime alimentaire donné.

En ce qui concerne les lapereaux, même avec une alimentation donnée *ad-libitum*, leur poids ne dépasse pas les 2,5 kg au 3ème mois contrairement à l'espèce du nord [8] qui dépasse les 3 kg.

2 -Biochimie de la gestation.

Les variations enregistrées pour les TG sont en accord avec celles notées par Montoudis *et al.* [9], à savoir une diminution de leur taux à J_{22} suivie d'une augmentation à J_{30} et même après la mise bas, probablement en relation avec la lactation. Pour Wells *et al.* [10], ce paramètre augmente à J_{19} pour diminuer jusqu'à J_{28} chez la lapine New Zealand. Le cholestérol diminue au 22ème jour pour augmenter de façon très significative au *post partum*. La protéinémie diminue de façon significative au J_{14}, une nouvelle baisse de ce taux est enregistrée au J_{30}. La glycémie diminue significativement en fin de gestation, en rapport avec l'abstinence alimentaire présentée par la lapine juste avant la mise bas comme la également notée Lebas [11].

3- Modifications histologiques du tractus génital femelle au cours de la gestation.

La lapine est un mammifère dont le cycle oestral est de type polyoestrus [12]. Plusieurs follicules se développent en même temps au niveau de l'ovaire qui est un organe hormonogène (progestérone, oestrogènes, androgènes) [13]. Après fécondation, le follicule déhiscent (Fig. 7, 2) se transforme en corps jaune, lequel est maintenu durant toute la gestation grâce à différents facteurs hormonaux, dont les oestrogènes [14,15]. La production de progestérone par le corps jaune permet le maintien de la gestation. Cette dernière est caractérisée chez la lapine par la rareté des follicules primaires par rapport à l'état normal et la persistance des corps jaunes au niveau de l'ovaire (fig. 7, 2 et 3). Les replis épithéliaux de la trompe sont plus importants avec réduction de la hauteur de l'épithélium, les cellules secrétrices sont plus actives favorisant la survie de l'ovocyte [16]. Nous avons pu observer sur la population de la race locale, que le conceptus, ensemble du bouton embryonnaire et du trophoblaste, se trouve accolé à l'endomètre et non encore nidé au 6ème jour de gestation, telle une perle sur un écrin.

Le tractus génital femelle reçoit une innervation parasympatique et sympatique, cette dernière intéresse l'oviducte qui présente selon Thibault et Levasseur [17] une innervation sous endothéliale produisant du VIP (vasoactive intestinal peptide), le neuropeptide Y et l'Ach. Ces peptides interviendraient dans la régulation du débit sanguin et au cours du transport des spermatozoides ou des œufs en migration [18]. Au niveau de l'utérus, le nombre de replis est plus important (fig. 7,9), le placenta mis en place présente l'endomètre décidual et l'épithélium secrétoire (fig.7). La zone d'implantation est montrée (fig. 7, 12), elle apparaît sous forme lacunaire avec des formes « d'aqueducs » caractéristiques, le syncytio-trophoblaste est en contact direct avec l'endothéium maternel (fig. 7, 11,13). La monocouche cellulaire semble être le feuillet externe du trophectoderme (Fig. 7, 14).

Le processus de nidation et de placentation est limité dans le temps (à la mi-gestation) et dans l'espace (limité à l'endomètre et au myomètre proximal) [19]. Cette limitation spatio-temporale est sous le contrôle des métalloprotéinases (MMPs) et de leurs inhibiteurs (tissues inhibitors of metalloproteinases ou TIMPs), en concert avec d'autres facteurs utérins (glycoprotéines de la matrice extracellulaire), des produits de secrétion de cellules endomé-triales (IGFPB-1 and IL-1, IL-6, TNF - α, TNF – β) [20] et de l'unité foeto-maternelle (production de leptine) [21]. La taille moyenne de portée à la naissance chez les lapines multipares de la population locale que nous avons suivies est de 6,3 ± 2,17, elle rejoint celle de la race tunisienne qui est de 6,17 [21] ; les deux restent inférieures à celles citées [22] [23] pour la race néo-zélandaise (9,35) et pour la race Géant d'Espagne (8,16).

CONCLUSION

La population de lapin de race locale présente des analogies tant morphologiques que physiologiques, notamment sur le plan biochimique plasmatique, avec les races européennes. Il existe cependant quelques particularités caractérisant l'espèce locale, à savoir une croissance plus ralentie et une taille de portée plus réduite en relation probable avec le biotope.

REFERENCES

[1]- Periquet J.C. Le lapin. Cahier d'élevage. *Edition Rustica,* (1999), pp 15-97.

[2]- Barham D. , Trinder P. P. Analyst., **97**, 142, (1972).

[3]- Roeschlau P., Bernt E., Gruber W. Cholesterol method of enzymatic analysis. *J. Wink.Chem. Biochem.*, **12**, 403, (1974).

[4]- Trinder P. *Ann. Clin. Biochem.*, **6**, (1969), pp 24-27.

[5]- Henry R.J., Cannon D.C., Winkelman J.W. Clinical chemistry, principles and techniques. *Harper & Row, 2nd Edit.,* (1974).

[6]- Patton C.J., Crouch S.RAnal. Chem., **49**, (1977), pp 464-469.

[7]- Martoja R. et Martoja M. Initiation aux techniques de l'histologie animale. *Edition Masson et Cie*, Paris, (1967).

[8]- Vaissaire J.P. Sexualité et reproduction des mammifères domestiques et de laboratoire. *Maloine Ed.*, (1977) pp 457.

[9]- Montoudis A. Simoneau L., Brissette L., Forest J.C., Savard R., Lafond J. Impact of a cholesterol enriched diet on maternal and fetal plasma lipids and fetal deposition in pregnant rabbits. *Life Sci*., **64**, 26, (1999), pp 2439-50.

[10]- Wells M.Y., Decobecq C.P., Decouvelaere D.M., Justice C., Guittin P. Changes in clinical pathology parameters during gestation in the New Zealand white rabbit. *Toxicol. Pathol*., **27**, 3, (1999), pp 370-9.

[11]- Lebas F. La biologie du lapin. Edition Association Française de Cuniculture, (2003)

[12]- Laruche M.J. et Rousselet F. Les animaux de laboratoire. Ethiques et bonnes pratiques. *Edition Masson*, Paris, (1990), pp188.

[13]- Girod C. et Czyba J.C. Cours sur la biologie de la reproduction. *Simep* Edition, (1969), pp 252.

[14]- Goodman B., Kugu K., Chen S.H., Preutthipan S.,Tilly K.I. Dharmarajan A.M. Estradiol-mediated suppression of apoptosis in the rabbit corpus luteum is associated with a shift in expression of bcl-2 family members favoring cellular survival. *Biol.Reprod*., **59** : 820-827.

[15]- Keyes .L.Kostyo J.L., Towns R. (1994). The autonomy of the rabbit corpus luteum. *J. Endocrin*., **143,** (1998), pp 423-431.

[16]- Smith T.T. et Nothnick W.B. Role of direct contact between spermatozoa and oviductal epithelial cells in maintaining rabbit sperm viability. *Biol. Reprod*., **56,** (1997) pp 83-89.

[17]- Thibault C. et Levasseur M.C. La reproduction chez les mammifères et l'homme. Edition Marketing, *Ellipses*, Paris, (1991), pp 768.

[18]- Fredericks C.M., Lundquist L.E.,Mahur R.S.,Ashton S.H.Landgrebe S.R. Effect of vasoactive intestinal peptide upon ovarian steroids ovum transport and fertility in the rabbit. *Biol. Reprod*., **28,** (1983), pp 1052-1060.

[19]- Bischof P., Meisser TO;, Campana A. Control of MMP-9 expression of the maternal - fetal interfacing. *J. Reprod. Immunol*., 55, (**1-2**), (2002), pp 3-10.

[20]- Shimonovitz S., Hurwitz A., Barak V., Dushnik MR., Adashi E.Y., Anteby E., Yagel S. Cytokine-mediated regulation of type IV collagenase expression and production in Human trophoblast cells. *Clin. Endocrinol. Metab*., **81**, (1996), pp 3091-3096.

[21]- Masuzaki H., Ogawa Y., Sagawa N. and al. Non-adipose tissue production of leptin as a novel placenta-derived hormone in the humans. *Nature*, *Medicine*, **3**, (1997), pp 1029 - 1033.

[22]- Kennou S. et Bettaieb SEtude de la prolificité et de ses composantes des lapines locales tunisiennes. *Options Méditerranéennes. Série Séminaires*, **8**, (1990), pp 97-101.

[23]- Rafel O., Tran G., Utrillas M., Ramon J., Perucho O., Ducrocq V., Bosch A. Selection pour un objectif global (poids de portée à 60 jours) en générations chevauchantes dans une lignée blanche synthétique de lapins. *Options Méditerranéennes. Série Séminaires,* **8**, (1990), pp 75-82

[24]- Sierra I. et Lopez M. Reconstitution de la race Géant d'Espagne. Situation actuelle. Options méditerranéennes. Série Séminaires, **8**, (1990), pp 83-87.

Figure 7 : Modifications histologiques du tractus génital femelle au cours de la gestation.

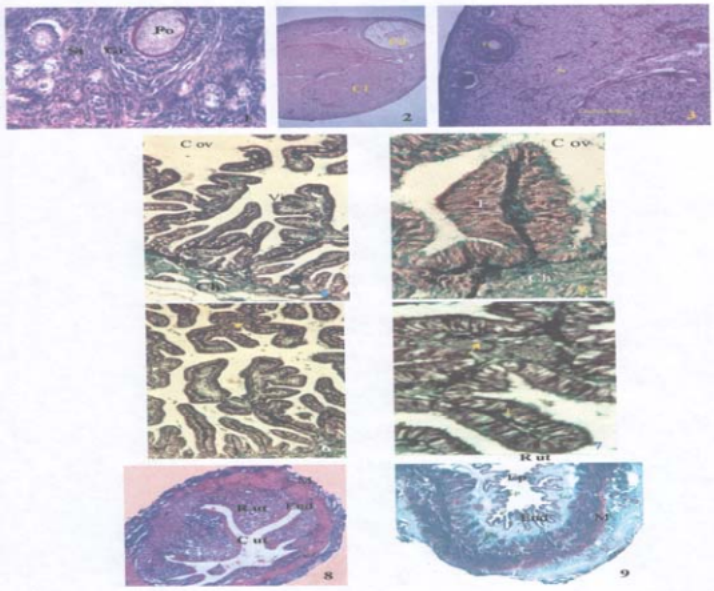

1. Ovaire de lapine non gestante (Trichrome de Masson, Grx40) ; **2.** Ovaire de lapine gestante (14eme jour)(PAS, Grx4) ; **3.** Ovaire de lapine gestante (Trichrome de Masson, Grx40) ; **4.** Trompe de lapine témoin (Trichrome de Masson, Grx10) ; **5.** Trompe de lapine témoin (Trichrome de Masson, Grx40) ; **6.** Trompe de lapine gestante (Trichrome de Masson, Grx10) ; **7.** Trompe de lapine gestante (Trichrome de Masson, Grx40) ; **8.** Utérus non gravide (PAS, Grx4) ; **9.** Utérus gravide (Trichrome de Masson, Grx4).

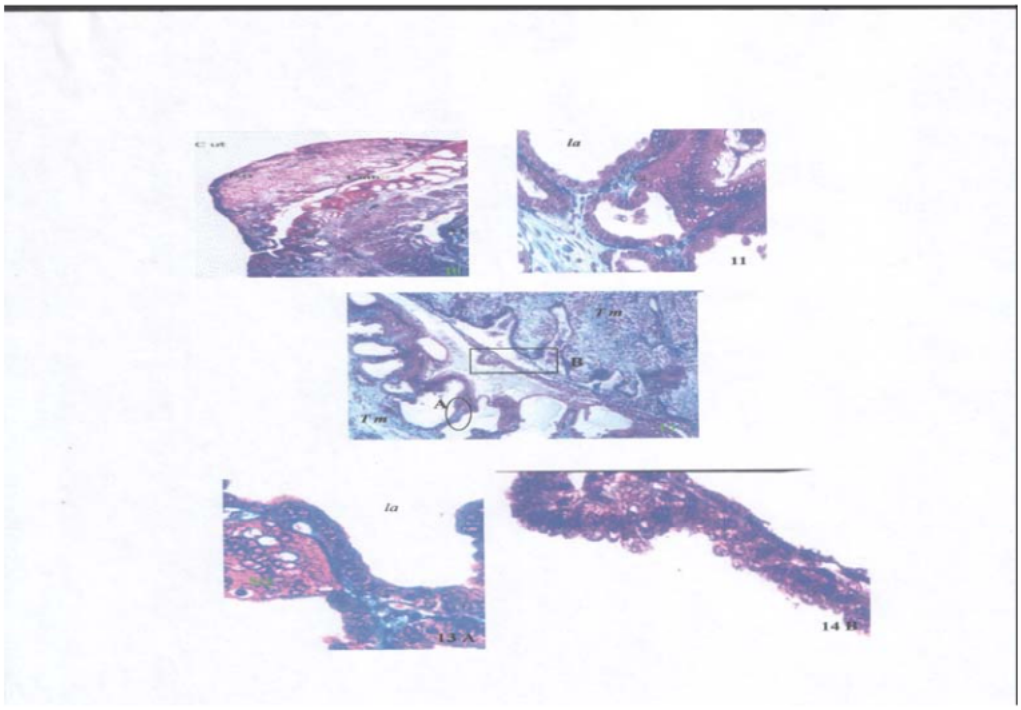

10. Coupe transversale de l'utérus et du placenta de lapine (Trichrome de Masson, Grx4) ; **11.** Zone de contact entre les territoires maternel et embryonnaire (Trichrome de Masson, Grx40) ; **12.** Zone d'implantation de l'embryon (Trichrome de Masson, Grx20) ; **13.** Villosité crampon (Trichrome de Masson, Grx40) ; **14.** Fort grossissement du conceptus (Trichrome de Masson, Grx40).

Figure 7 : Modifications histologiques du tractus génital femelle au cours de la gestation.